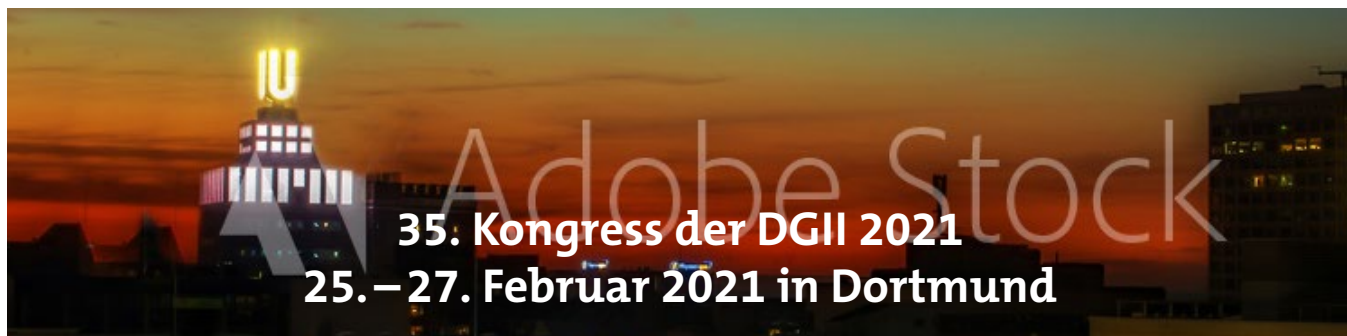



## Ansprache des DGII-Präsidenten zur Tagung 2021 DGII in der Corona-Pandemie



Christopher  
Wirbelauer

Liebe Kolleginnen  
und Kollegen,

die letzten Monate  
waren wegen der  
weltweiten Corona-  
Pandemie sehr turbu-  
lent. Viele Lebensbe-  
reiche wurden stark  
eingeschränkt, wobei  
wir bisher in Deutsch-

land relativ gut dabei weggekommen  
sind. Das ist auch auf unser gut auf-  
gestelltes Gesundheitssystem zurück-  
zuführen. Die Politik hat verstanden, dass  
das Gesundheitswesen systemrelevant ist  
und gerade in Zeiten wie diesen deutlich  
an Bedeutung gewinnt.

Der DGII-Kongress in Mainz war der letzte  
große wissenschaftliche Kongress in  
Deutschland vor der Pandemie und bisher  
ist keine Änderung in Sicht. Auch der dies-  
jährige ESCRS-Kongress sowie der DOG-  
Kongress werden als online-Veranstaltungen  
stattfinden, obwohl andere Tagungs-  
konzepte versuchen, unter Einhaltung  
spezieller Hygienevorschriften eine Prä-

senzveranstaltung zu organisieren.

Die DGII hat sich früh, schon am 17. März  
2020, und als eine der ersten Fachgesell-  
schaften klar positioniert: Alle elektiven  
Eingriffe sollten verschoben werden, vor  
allem um die Ausbreitung des Virus und  
die Ansteckungsgefahr bei unseren meist  
älteren Patienten zu vermeiden (Stellung-  
nahme über die DGII-Homepage unter  
<http://www.dgii.org/de/nachlesbar>). Wir  
alle, ob in Praxis oder Klinik, mussten uns  
in kürzester Zeit auf neue Herausforde-  
rungen einstellen. Dies hat bedeutet, über  
Wochen hinweg nur noch Notfälle und  
Patienten mit dringenden gesundheitli-  
chen Probleme zu behandeln. Wir haben  
dabei viel gelernt und messen inzwischen  
der Bedeutung von Hygiene und Basis-  
schutz eine noch wichtigere Rolle bei.

Wir haben auch gelernt in Demut und Be-  
scheidenheit unter Einhaltung der Sicher-  
heitskonzepte mit dem Virus zu leben.  
Dieser prägt unseren Alltag noch heute  
und nicht alles ist so selbstverständlich  
wie früher bei unserer Arbeit. Trotzdem  
sind alle darum bemüht, langsam und  
sicher zur Normalität zurückzukehren.

Es hat sich während der Pandemie gezeigt,  
dass Fortbildungen und Kongresse in der  
Augenheilkunde auch online oder als  
Videokonferenz möglich sind. Aber der per-  
sönliche Kontakt mit geschätzten Kolleg-  
innen und Kollegen sowie der Austausch  
mit Industrievertretern ist unabdinglich.  
Deshalb arbeitet der Vorstand schon jetzt  
im Hintergrund – immer auch im Kontakt  
mit den anderen nationalen und interna-  
tionalen Fachgesellschaften – daran, einen  
DGII-Kongress in Dortmund unter der Ta-  
gungsleitung von Dr. Peter Hoffmann als  
Präsenzveranstaltung stattfinden zu las-  
sen. Es wird eine große Herausforderung  
sein, die Hygiene- und Abstandsregeln gut  
zu organisieren und später einzuhalten,  
Besucherströme und Laufwege zu regeln,  
eine Rückverfolgbarkeit der Kontakte zu  
organisieren und vieles mehr. Dies Alles  
setzen wir in enger Abstimmung und mit  
der professionellen Unterstützung der  
Congress-Organisation Gerling um.

Der DGII-Kongress hat seine Bedeutung  
als erster überregionaler Kongress des  
Jahres in Deutschland nicht verloren oder  
hat sie vielleicht sogar erhöht. Hier kann  
man die brandneuen Entwicklungen in  
der Ophthalmochirurgie erleben. Auch  
der Wissenstransfer bei den zahlreichen

### Inhalt

Ansprache des Tagungspräsidenten zum Kongress 2021 .....	2
Silikon-Irisprothese zur Pupillenrekonstruktion .....	3

Vereinfachung der Sklerafixation – die neue Carlevalle-IOL .....	4
Brolucizumab – eine neue Therapie- option bei neovaskulärer AMD .....	5
3D und intraoperatives OCT mit dem Artevo 800: Ein Erfahrungsbericht .....	6

Pentacam AXL Wave: Eine für Alles .....	7
DGII-Preisträger 2020 .....	8
Mitglied in der DGII werden .....	8
Impressum .....	4

Kurse und Wetlabs, gleichermaßen interessant für Experten und Weiterbildungsassistenten, wird in gewohnter Weise angeboten werden.

Wie in den letzten Jahren ist uns im DGII-Vorstand die Einbindung des ophthalmologischen Nachwuchses durch Reisesi-

pendien zur Jahrestagung und auch zu den europäischen Kongressen, sehr günstige Mitgliedsbeiträge und eine Vielzahl von zusätzlichen Leistungen ein sehr wichtiges Anliegen. Der DGII-Kongress wird zu Beginn des Jahres 2021 einen wichtigen wissenschaftlichen Impuls set-

zen und hoffentlich für ein gutes Omen mit mehr Optimismus sorgen.

Im Namen des DGII-Vorstandes lade ich Sie deshalb zu unserer nächsten Tagung in Dortmund ein!

*Herzlichst, Ihr Christopher Wirbelauer*

## Einladung nach Dortmund



Peter Hoffmann

Sehr geehrte Damen und Herren, liebe Kolleginnen und Kollegen,

es ist mir eine Ehre und eine Freude, Sie bereits jetzt zum 35. DGII-Kongress nach Dortmund einladen

zu dürfen. Die Tagung wird – wie schon 2017 – im Kongresszentrum Westfalenhalle stattfinden.

Der Vorstand der DGII, das Team der Castroper Augenklinik, die Lokalmatadore vom Johannes-Hospital um Professor Kohlhaas und ich freuen uns sehr, Sie in Dortmund (niederdeutsch: Düörpm), der alten Hansestadt und Metropole Westfalens, zu sehen. War Dortmund berühmt für Kohle, Stahl und Bier, so sind heute Dienstleistungen und Hochtechnologie, insbesondere auch im Bereich Medizintechnik, Motor des Fortschritts.

Das Kongresszentrum liegt sehr zentral an der B 1, der ältesten und längsten Fernstraße Deutschlands, die von Aachen bis Königswinter reichte und in Berlin über den Potsdamer Platz führt. Mehrere Hotels sind in fußläufiger Nähe, das berühmte Westfalenstadion ist nur einen Steinwurf weit entfernt – ebenso wie das Stadtzentrum mit dem Hellweg, der Petri- und Reinoldikirche und für die Fußballfans auch mit dem Deutschen Fußballmuseum. Die Verkehrsanbindung ist sowohl über das Autobahnnetz als auch über die Bahn und den Flughafen Dortmund-Wickede exzellent. Das Kongresszentrum ist weitläufig genug, um auch unter den erschwerten Bedingungen und behördlichen Auflagen der

COVID-19-Pandemie tagen zu können. Ein geprüftes Sicherheitskonzept ist vorhanden und wird vom Betreiber und von der DGII minutiös umgesetzt. Auch in schweren Zeiten ist es wichtig, den fachlichen Austausch zu suchen. Reine Online-Angebote können diesen nicht ersetzen, gleichwohl aber ergänzen: Darum wird die DGII für diesen Kongress Angebote schaffen, die es ermöglichen, dem Geschehen auch aus der Ferne möglichst hautnah folgen zu können.

Die DGII als spezialisierte Fachgesellschaft wird auch in diesem Jahr die Belange der Katarakt- und refraktiven Chirurgie breit abdecken, dabei natürlich auch die Kornea-, vitreoretinale und die Glaukomchirurgie ausführlich würdigen.

Besondere Schwerpunkte werden die Innovationen im Bereich der chirurgisch relevanten Vorderabschnittsdiagnostik, Entwicklungen bei Intraokularlinsen, optische Probleme im Umfeld der Kataraktoperation, Presbyopiebehandlung und die Evolution der Femtosekundenlasertechnik für Linse und Kornea darstellen. Freuen Sie sich bereits jetzt auf zahlreiche bekannte und besonders kompetente Referenten aus dem In- und Ausland.

Besonderen Wert legen wir auf das breite und hochkarätig besetzte Kursangebot, das sich nicht nur an Assistenz- und Fachärzte, sondern auch an die OP-Pflege richtet. Die Kurse werden kontinuierlich weiterentwickelt und aktuellen Entwicklungen angepasst. Viele Kurse sind bereits sehr früh ausgebucht – der frühe Vogel fängt den Wurm!

Der Gesellschaftsabend wird vor industrieromantischer Kulisse in der ehemaligen Zeche Adolf von Hansemann in Dortmund-Mengede stattfinden. Diese Zeche ist wie einige andere in der Umgebung (vor allem Zollern) ein Beispiel

für die ästhetisch geprägte Industriearchitektur des ausgehenden 19. Jahrhunderts, die norddeutsche Backsteingotik. Ich bin sicher, dass wir dort einen unvergesslichen Abend erleben werden.

Wie auch die Augenheilkunde, war der Bergbau zwischen Dortmund und Castrop gerade in diesem Grubenfeld (Zeche Adolf von Hasenmann – Graf Schwerin) stark vernetzt.

In diesem Sinne wünsche ich Ihnen allen Gesundheit und Glück und hoffe, Sie trotz COVID-19 möglichst zahlreich im „Westfälischen Steinkohlenrevier“ wiederzusehen.

Glück Auf!

*Ihr Peter Hoffmann*

### Personalia

#### Vorstandsmitglieder

PD Dr. C. Wirbelauer (Präsident)

Prof. Dr. A. J. Augustin (Vizepräsident)

Prof. Dr. G. U. Auffarth (Generalsekretär)

Prof. Dr. H. B. Dick (Schatzmeister)

Prof. Dr. M. Blum

Dr. P. Hoffmann

Prof. Dr. M. Kohlhaas

Prof. Dr. A. Liekfeld

Prof. Dr. Th. Kohnen

Dr. Dr. R. D. Gerste

### Ankündigungen

#### 36. Kongress der DGII 2022

10.–12. Februar 2022 in Erfurt  
Kongresspräsident: Prof. Dr. M. Blum

#### 37. Kongress der DGII 2023

Köln (Datum steht noch nicht fest)

## Silikon-Irisprothese zur Pupillenrekonstruktion



Christian Mayer

Irisdefekte, die meistens von traumatischen Ereignissen und seltener von angeborenen Befunden herrühren, beeinträchtigen die Betroffenen mit Blendempfindlichkeit und durch kosmetische Beeinträchtigung. Die

Beschwerden können reversibel mit bedruckten Iris-Kontaktlinsen oder Lichtschutzbrillen gelindert werden. Operative Maßnahmen kommen dann in Frage, wenn starke subjektive Blendungsbeschwerden vorliegen und andere Therapiemöglichkeiten ausgeschöpft sind. Dabei werden bei kleineren Defekten zur Pupillenrekonstruktion Irisnähte gesetzt oder einfach aufgebaute Lochblenden implantiert.

Seit wenigen Jahren gibt es eine zugelassene Irisprothese zur operativen Versorgung v.a. bei größeren Irisdefekten (ArtificialIris®, HumanOptics). Die individuell nach der Irisfarbe des Patienten hergestellte Kunstiris und die reliefartige Oberfläche ermöglichen ein kosmetisches Ergebnis (Abbildung 1), welches dem natürlichen Zustand sehr nahekommt.

Dabei wird die Vorderseite anhand eines Fotos des gesunden Partnerauges in mehrfarbigem Silikon nachempfunden, die Rückseite besteht aus lichtundurchlässigem schwarzem Silikon. Die Pupillengröße liegt mit einem Durchmesser von 3,35 mm auf einem Niveau der mittleren Pupillenweite eines Augengesunden. Das primäre Ziel bei der Implantation einer künstlichen Iris ist nicht eine Visusverbesserung, sondern stets die Reduktion der Blendung. Insgesamt wurden durch den Autor von 2007 bis 2020 über 120 Implantationen mit dieser Silikoniris bei verschiedensten Ausgangsbefunden und unterschiedlichen Operationsverfahren durchgeführt. Die beiden häufigsten Verfahren sind:

**1. Implantation einer ArtificialIris mit gleichzeitiger Implantation einer intraokularen Linse („Doppelprothesenimplantation“):** Zu diesem Verfahren gehört die sogenannte „Sandwich“- oder

„Backpack“-Technik, bei der die Intraokularlinse (IOL) zunächst an die Rückseite der künstlichen Iris genäht wird und dieses „Paket“ dann über einen sklerokornealen Zugang im Sulcus ciliaris nahtfixiert wird. Ebenso gibt es die Möglichkeit, im Rahmen einer normalen standardisierten Kataraktoperation zusätzlich zur intraokularen Kunstlinse auch einen Kapselspannung und eine künstliche Iris in den Kapselsack („in the bag“) zu implantieren.

**2. Implantation einer ArtificialIris ohne gleichzeitiger Implantation einer Intraokularlinse:** Das zweite Verfahren setzt eine bestehende Pseudophakie voraus. In dem Fall kann die künstliche Iris in den Sulcus ciliaris vor die IOL implantiert werden (Abbildung 1).

Bei allen Techniken entscheidet die richtige Trepanationsgröße über eine gute postoperative Zentrierung der neuen Pupille mit entsprechendem ästhetischem Ergebnis. Deshalb wird intraoperativ mit einem Zirkel der benötigte Durchmesser des Irisimplantats bzw. Sulcus ciliaris bestimmt. Zu den potentiellen Komplikationen gehören Dezentrierungen und Subluxationen

der künstlichen Iris aus der optischen Achse, kurz- und langfristige Anstiege des Augeninnendruckes, Abnahme der Endothelzelldichte, chronische Reizzustände mit Makulaödem, UGH-Syndrom und Hornhautdekomensation. Die postoperative Nachsorge sollte demnach regelmäßige Augeninnendruckkontrollen, den richtigen Sitz des Implantates, das Achten auf Pigmentdispersion und die Überwachung der Endothelzellzahlen beinhalten.

Rückblickend zeigt diese Therapiemethode jedoch nach unserer Erfahrung eine relativ flache Lernkurve auch für einen erfahrenen Vorder- und Hinterabschnittsoperateur. Im Vergleich zu einer standardisierten Kataraktoperation liegt die postoperative Komplikationsrate mit rund einem Drittel aller Patienten verhältnismäßig hoch, was auch der vorangegangenen Vorgeschichte traumatisierter Augen geschuldet ist. Zusammenfassend kann gesagt werden, dass die Implantation der künstlichen Iris trotz der bekannten Risiken eine weitere Therapieoption zur Behandlung eines traumatisch bedingten Irisverlustes bei gleichzeitig guten funktionellen und kosmetischen Ergebnissen sein kann.

*Christian Mayer, Heidelberg*

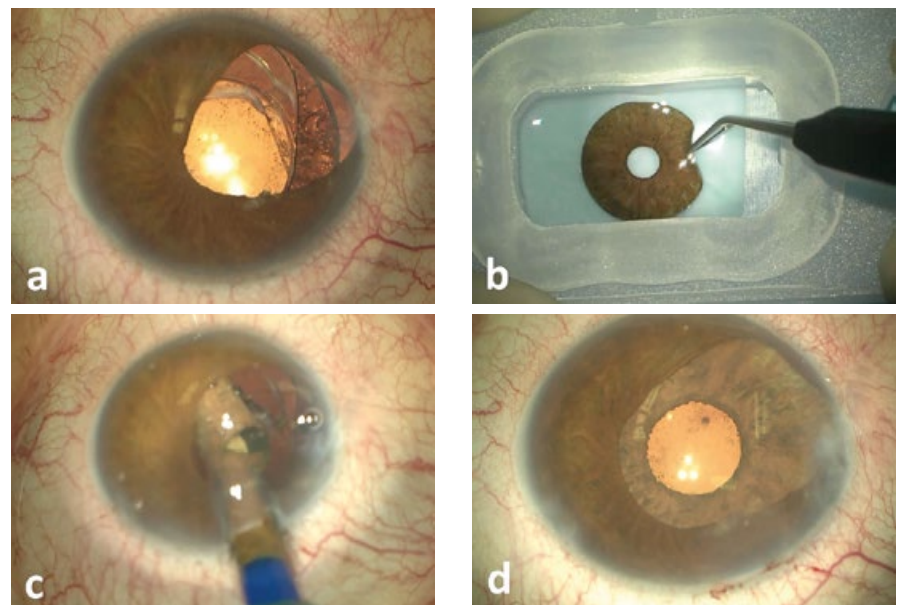


Abbildung 1: Intraoperative Fotostrecke einer nahtlosen Implantation bei bestehender Pseudophakie: (a) präoperativer Ausgangsbefund mit Pseudophakie, Irisdefekt und traumatisch großer Pupille mit subjektiv ausgeprägter Blendung. (b) Die individuell hergestellte flexible, schneid-, roll- und faltbare künstliche Iris aus Silikon. Die künstliche Iris (c) wird eingerollt, in einen Injektor für Kunstlinsen eingelegt und über einen kornealen Zugang in den Sulcus ciliaris nahtlos implantiert. (d) Befund am Ende der Operation mit sichtbarem, komplettem scheibenförmigem Irisimplantat hinter der Restiris und vor der künstlichen Linse im Sulcus ciliaris.



## Vereinfachung der Sklerafixation – die neue Carlevalé-IOL



Christopher  
Wirbelauer

Die Fixierung einer Intraokularlinse (IOL) ohne ausreichendes Kapsel- oder Irisgewebe bleibt eine Herausforderung, und zahlreiche Techniken wurden schon zur skleralen Naht- oder Haptikfixation der IOL bei

Aphakie vorgeschlagen.

Eine neuentwickelte IOL aus hydrophilem Acrylat (Carlevalé-IOL, Soleko, Vertrieb durch BVI Medical) ermöglicht eine nahtlose Verankerung der IOL in der Sklera durch innovative Haptiken (Abbildung 1). Diese CE-zertifizierte IOL hat einen Optikdurchmesser von 6,5 mm bei einem Gesamtdurchmesser von 13,2 mm. Die speziellen Haptiken haben eine Anwinkelung von 10°. Das Sortiment reicht von -5 bis 35 Dioptrien und ist auch als torische Variante verfügbar. Die einfache Handhabung durch die faltbare Implantation mit einem Injektor über eine 2,2–2,7 mm Inzision mit Reduzierung der Operationszeit und der möglichen Komplikationen sind dabei hervorzuheben.

Das neuartige Design weist einen Anker am Ende der Haptiken auf, der durch die Sklera gezogen wird (Abbildung 2). Durch das weiche hydrophile Material der Haptiken ist dieser Vorgang mit einer Peeling-Pinzette sehr leicht durchführbar.

Nach Bindehauteröffnung ist bei der Präparation der Sklerataschen darauf zu achten, diese genau in der gleichen Achse zu legen (0 und 180°). Dann erfolgen zwei radiäre Sklerotomien in etwa 2/3 Sklera-

tiefe. Ausgehend von diesen radiären Inzisionen werden auf jeder Seite 2 Sklerataschen in einer Größe von etwa 2,0 x 2,5 mm präpariert. In diesen Sklerataschen wird anschließend die Ankerhaptik fixiert. Um die IOL-Haptiken transkleral zu fassen, wird in 1,5 mm Abstand vom Limbus eine Inzision parallel zu Iris mit einem 23- oder 25G-Stilet vorgenommen.

Während die IOL mit dem Injektor über den Tunnel in die Vorderkammer implantiert wird, kann über diese sklerale Inzision mit einer endfassenden Peeling- oder Krokodil-Pinzette die erste Ankerhaptik gegriffen und vorsichtig transkleral externalisiert werden (Abbildung 2). Die IOL wird dann auf die Iris oder in die Vorderkammer gelegt. Die zweite Ankerhaptik wird über eine Parazentese in der Vorderkammer mit einer ersten Pinzette gefasst und in Richtung der zweiten skleralen Inzision gebracht, um dort mit einer zweiten Pinzette gegriffen (sog. „handshake technique“) und auch aus dieser Sklerotomie herausgezogen zu werden. Die Spitzen der Ankerhaptiken werden anschließend in die vorbereiteten Sklerataschen gelegt und diese mit einer Kreuzstichnaht verschlossen.

Die Vorteile dieser Technik sind die Abwesenheit von Haptikmanipulationen sowie gute Selbstzentrierung und feste Fixation der IOL. Hervorzuheben ist, dass nach einiger Übung diese Technik einfach zu erlernen ist und die Komplikationsrisiken minimiert werden, wie auch erste klinische Untersuchungen bestätigt haben. Barca et al. aus Florenz berichten kürzlich im „Journal of Cataract & Refractive Surgery“ (2020; 46: 716–720) über 32 Patienten,

bei denen der IOL-Ersatz bei Aphakie, IOL-Luxationen und subluxierten Linsen erfolgte. Der mittlere dezimale Visus verbesserte sich von 0,3 auf 0,8 nach 8 Monaten. Die mittlere Endothelzellzahl reduzierte sich von 2343 auf 2 208 Zellen/mm<sup>2</sup>. Die Verkippung der IOL lag im Mittel bei etwa 2° und die durchschnittliche postoperative Refraktion lag bei -0,24 Dioptrien. Die beobachteten Komplikationen waren ein zystoides Makulaödem (3,1%) und eine Glaskörperblutung (3,1%). Eine Pigmentdispersion mit einem inversen Pupillarblock wurde bei 2 Patienten (6,2%) festgestellt, weshalb eine periphere Iridektomie mit dem Okutom von dieser Arbeitsgruppe empfohlen wurde. Eine IOL-Dislokation, konjunktivale Erosionen oder Externalisation der Haptik wurden nicht beobachtet.

Neben der einfachen Technik zur intraskleralen Fixation der Haptiken und der guten Zentrierung der IOL (insbesondere wichtig bei unzureichendem Kapselapparat oder bei größeren Irisdefekten) ist diese Technik weiterhin gut mit einer Vitrektomie kombinierbar, indem die Trokare in die vorpräparierten Sklerainzisionen eingesetzt werden.

*Christopher Wirbelauer, Berlin*

### Impressum

#### DGII aktuell

Erscheinungsweise: 2 x jährlich

Herausgeber: Deutschsprachige Gesellschaft für Intraokularlinsen-Implantation, interventionelle und refraktive Chirurgie

Sekretariat: Congress Organisation Gerling GmbH, Werftstr. 23, 40549 Düsseldorf  
Tel.: 0211-592244, Fax: 0211-593560  
info@congresse.de

Redaktion: Katja Lorenz

Grafik und Layout: Alexander Lorenz

Dr. Reinhard Kaden Verlag GmbH & Co. KG  
Maaßstr. 32/1, 69123 Heidelberg  
info@kaden-verlag.de  
www.kaden-verlag.de

Der Bezugspreis ist im Mitgliedsbeitrag der DGII enthalten.

**Haben Sie einen interessanten Beitrag oder Mitteilungen für die nächste Ausgabe der „DGII aktuell“?**

Wenden Sie sich an:  
PD Dr. med. C. Wirbelauer, Ärztlicher Direktor,  
Augenlinik Berlin-Marzahn GmbH,  
Brebacher Weg 15, 12683 Berlin  
ch.wirbelauer@augenlinik-berlin.de



Abbildung 1: Carlevalé-IOL zur skleralen Haptikfixation

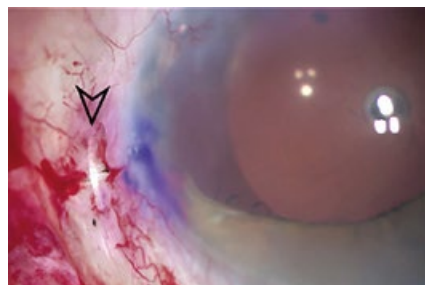


Abbildung 2: Externalisierung der ankerförmigen Haptik aus der Sklerotomie (Pfeil). Diese wird dann in den vorpräparierten Sklerataschen versenkt und mit einer Kreuzstichnaht übernäht.

## Brolucizumab – eine neue Therapieoption bei neovaskulärer AMD



Albert J. Augustin

Mit Brolucizumab (Beovu®, Novartis) steht in Deutschland seit dem 13. Februar 2020 eine weitere Therapieoption bei der Behandlung der neovaskulären AMD zur Verfügung. Brolucizumab ist ein einzelkettiges

Fragment eines humanisierten monoklonalen Antikörpers, das mit hoher Affinität mehrere Isoformen des Wachstumsfaktors VEGF-A bindet und dadurch inhibiert. Aufgrund seines Molekulargewichts von zirka 26 kDa ermöglicht Brolucizumab eine hohe Wirkstoffdichte mit einer Konzentration von 120 mg/ml. Das bei einer intravitrealen Injektion üblicherweise verabreichte Volumen von 0,05 ml enthält somit 6 mg Brolucizumab.

Die Wirksamkeit und Sicherheit von Brolucizumab wurde in zwei ähnlich konzipierten, randomisierten, multizentrischen, doppelblinden und aktiv kontrollierten Phase III-Zulassungsstudien (HAWK und HARRIER) untersucht. Insgesamt 1088 Patienten wurden 2 Jahre lang mit Brolucizumab behandelt, 729 Patienten mit dem Vergleichspräparat Aflibercept. Nach 3 initialen, monatlichen Injektionen, erfolgte die Behandlung mit Brolucizumab alle 12 Wochen, mit der Option, das Behand-

lungsintervall basierend auf der Krankheitsaktivität auf 8 Wochen zu reduzieren. Die Kontrollgruppe erhielt Aflibercept nach den ersten 3 Monatsdosen in einem Abstand von 8 Wochen, wie es der damaligen Zulassung entsprach. Beide Studien bestätigten die Nichtunterlegenheit von Brolucizumab versus Aflibercept bezüglich der Verbesserung der bestkorrigierten Sehschärfe (BCVA). Bei Patienten aus der HAWK-Studie verbesserte sich die BCVA bis zum primären Endpunkt in Woche 48 um 6,6 Buchstaben in der Brolucizumab-Gruppe und um 6,8 Buchstaben in der Aflibercept-Gruppe. In der HARRIER-Studie waren es 6,9 versus 7,6 Buchstaben. Die im ersten Jahr erreichte Zunahme der BCVA blieb im zweiten Jahr erhalten. Zudem konnten mehr als 50 % der Patienten in den Studienarmen mit 6 mg Brolucizumab bis Woche 48 in einem 12-Wochenintervall behandelt werden. Nur Probanden mit anhaltender Krankheitsaktivität zu definierten Zeitpunkten wurden in ein kürzeres Intervall von 8 Wochen zurückgestuft. Diese Patienten erzielten nominell etwas geringere Visusgewinne. Von den Patienten, die in Woche 48 im 12-Wochenintervall behandelt wurden, konnten 82 % (HAWK) bzw. 75 % (HARRIER) bis zum Studienende bei diesem Intervall bleiben. Die mittels OCT gemessene zentrale Netzhautdicke reduzierte sich um 161,

174 und 134 µm (HAWK, HARRIER, Aflibercept) in Woche 16 und um 173, 194 und 144 µm in Woche 48. Dieser anatomische Effekt konnte bis zum Studienende (Woche 96) aufrechterhalten werden. Alle Studienzentren der HAWK-Studie untersuchten zu Beginn mittels Indocyaningrünangiografie, ob bei den Patienten eine polypoidale chorioidale Vaskulopathie (PCV) vorlag. Bei 58,6 % der HAWK-Patienten wurde eine PCV, eine Subform der nAMD, diagnostiziert. Auch diese Patienten konnten robuste Visusgewinne verzeichnen (Abbildung 1) und die Mehrheit konnte unter 6 mg Brolucizumab in einem 12-Wochenintervall bleiben (76 % bis Woche 48, 68 % bis Woche 96).

Die Häufigkeit schwerwiegender okulärer unerwünschter Ereignisse war insgesamt gering, allerdings lag der Anteil an Patienten mit intraokularen Entzündungen in der 6 mg Brolucizumab-Gruppe (gepoolte Daten) bei 4,4 %. In den USA wurden nach der FDA-Zulassung Fälle intraokularer Entzündungen („intraocular inflammations“, IOI) mit oder ohne retinaler Vaskulitis und mit oder ohne retinalem Gefäßverschluss berichtet. Die Re-Evaluation der Sicherheitsdaten der Phase III-Studien durch ein unabhängiges Komitee hat eine Gesamtinzidenz der IOI von 4,6 % für Brolucizumab (3 und 6 mg) und 1,1 % für Aflibercept ermittelt. Dies ist vergleichbar mit den publizierten Studiendaten zu 6 mg Brolucizumab. Details und aktuelle Zahlen zu diesen IOI im Zusammenhang mit Brolucizumab sind auf [www.brolucizumab.info](http://www.brolucizumab.info) zusammengefasst. Um mit den bisher verfügbaren Anti-VEGF-Präparaten ein zufriedenstellendes Ergebnis zu erreichen, ist bei anhaltender Krankheitsaktivität eine relativ hohe Injektionsfrequenz notwendig, um eine Verbesserung zu erzielen oder die erreichte Verbesserung zu stabilisieren. Dies stellt eine enorme Belastung für die Patienten und das Gesundheitssystem dar. Nicht selten leidet darunter die Patientenadhärenz und infolgedessen der Behandlungserfolg. Medikamente mit längerer Wirksamkeit und geringerem Behandlungsaufwand für alle Beteiligten könnten hier ausgesprochen hilfreich sein. Dies sollte ein zentraler Aspekt der modernen nAMD-Therapie sein.

Albert J. Augustin, Karlsruhe

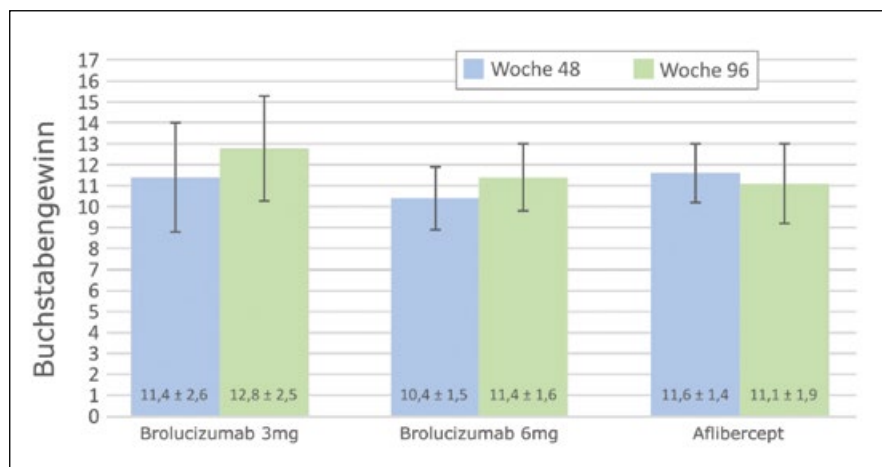


Abbildung 1: Mittlere BCVA-Änderung bei Patienten mit PCV nach 48 und 96 Wochen. In der Phase III-Zulassungsstudie HAWK wurde zu Beginn der Studie an allen japanischen Zentren mittels ICGA auf PCV untersucht. Gezeigt ist der mittlere Visusgewinn der PCV-Subgruppe im Vergleich zur Baseline gemessen in ETDRS-Buchstaben.

## 3D- und intraoperatives OCT mit dem Artevo 800: Ein Erfahrungsbericht



Lars-Olof  
Hattenbach

Technische Neuerungen gehören in der Augen Chirurgie zur Tagesordnung. Zu dieser Art von Neuerungen gehört auch die 3D-Mikroskopie. Obwohl uns das Thema „Heads Up“-Chirurgie schon seit Jahren begleitet, hat dies bisher nicht zu einer Ablösung

der alten, konventionellen zweidimensionalen OP-Mikroskopie geführt. Und dies hat auch konkrete Gründe: Waren doch lange Zeit die Wiedergabequalität der verfügbaren TV-Displays eher bescheiden, die Verzögerung des bewegten OP-Bildes auf dem Monitor unangenehm lang und Bildausschnitt, Auflösung und Farbtreue der Darstellung eher mäßig.

Das neue Artevo 800 (Carl Zeiss Meditec AG, Oberkochen) gilt als erstes volldigitales Operationsmikroskop, allerdings nicht ohne ein „Hintertürchen“ offenzulassen, da auch die Möglichkeit des Umschaltens auf konventionelle Okulare vorgesehen ist.

### Artevo 800 im klinischen Einsatz

Als langjährige Anwender der intraoperativen Echtzeit-OCT-Technik mit dem Rescan 700 (Carl Zeiss Meditec AG) hatten wir als eine der weltweit ersten Augenkliniken Gelegenheit, mit einem neuen Modell des Artevo 800 die Kombination aus einem volldigitalen Mikroskop und einem intraoperativen Echtzeit-OCT anzuwenden. Der grundsätzliche Aufbau besteht dabei in der Visualisierung mittels großflächigem 3D-Display, das neben dem OP-Tisch und vor dem mit einer 3D-Brille ausgestatteten Operateur platziert wird (Abbildung 1). Auf dem Display können so das funduskopische Bild wie auch das bewegte Bild des Echtzeit-OCT dargestellt werden (Abbildung 2). Die Verwendung eines „Heads Up“-Displays bietet derzeit nicht nur die einzige Möglichkeit einer hochauflösenden digitalen Bild Darstellung, sondern wird auch von vielen Ophthalmochirurgen als ergonomischer Vorteil beschrieben, der arbeitsbedingten Gesundheitsrisiken wie chronischen Rücken- und Nackenschmer-

zen vorbeugen soll und als ideales Informations- und Lehrmittel für die Ophthalmochirurgie gilt. Darüber hinaus können auf dem Display des Artevo 800 Unterstützungsfunktionen für die Kataraktchirurgie, Phako- und Vitrektomieeinstellungen sowie Patienteninformationen eingeblendet werden. Nach einer kurzen Umstellungsphase auf das Operieren am Display hatten wir Gelegenheit, das Artevo 800 für unterschiedliche Eingriffe einzusetzen. Dies umfasste Pars-plana-Vitrektomien mit Peeling epiretinale Membranen, bei proliferativer diabetischer Vitreoretinopathie oder Netzhautablösungen, Standard-Phakoemulsifikationen, Kataraktoperationen in Kombination mit Vitrektomien, Trabekulektomien und Glaukomstent-Implantationen sowie perforierende Keratoplastiken und die „Descemet Membran Endotheliale Keratoplasty“.

Was bei der Arbeit mit dem Artevo 800 sofort auffiel, war die im Vergleich zu früheren 3D-Systemen nicht mehr wahrnehmbare Latenz der Bild Darstellung, die bei früheren digitalen Lösungen mit spürbarer Verzögerung den von vielen Anwendern bemängelten Eindruck vermittelte, man würde mit „gummiartigen“ Instrumenten arbeiten. Mit den Bildschirmen neuester Generation scheint dieses Problem nun endlich überwunden. Besonders deutlich wird dieser Vorteil bei Eingriffen, für die schnelle Bewegungen typisch sind, wie z.B. bei der Phakoemulsifikation, vor allem aber auch bei komplexen Operationen, die umfangreiche Nahtlegungen erfordern. So ließ sich die Sklerafixation einer dislozierten IOL, die

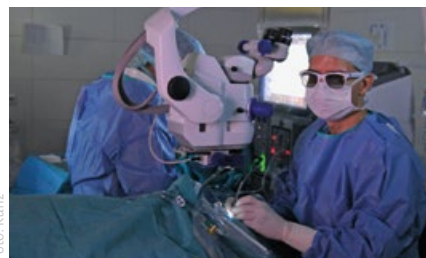

Abbildung 1: Der Aufbau des volldigitalen Artevo 800 besteht in der Visualisierung mittels großflächigem Display, das neben dem OP-Tisch und vor dem mit einer 3D-Brille ausgestatteten Operateur platziert wird.

für die bimanuelle Nahttechnik einen häufigen Wechsel der Nahtführung zwischen Augenoberfläche und Vorderabschnitt erfordert, problemlos durchführen. Das herausragendste Merkmal des Artevo 800 dürfte aber die Natürlichkeit der Farbwiedergabe sein, mit der frühere Varianten digitaler Operationsmikroskope sich so schwer taten. Während bisher in bestimmten OP-Situationen Details in einem mäßig aufgelösten Bild aus unnatürlichen Farben „verschwammen“, zeigt sich nun, dass dies bei digitaler Bildgebung längst nicht mehr so sein muss. Die latenzfreie Bild Darstellung und die natürliche Farbwiedergabe sind möglicherweise auch der Grund, weshalb wir nur ganz selten von der Option Gebrauch machten, von der digitalen Visualisierung auf dem 3D-Bildschirm zur Darstellung durch die Okulare zu wechseln.

### Kombination aus digitaler 3D-Mikroskopie und intraoperativer Echtzeit-OCT

Das Artevo 800 bietet als erstes volldigitales 3D-Mikroskop die Möglichkeit einer simultanen intraoperativen Echtzeit-OCT-Darstellung, womit es unter den Systemen für die „Heads Up“-Chirurgie eine Sonderstellung einnimmt. Das intraoperative OCT bleibt (vorerst) zweidimensional. Dennoch hat die Kombination aus 3D-Mikroskop und OCT-Fähigkeit ihren besonderen Charme, vereint sie doch die beiden wesentlichen technischen Neuerungen der modernen ophthalmologischen Operationsmikroskopie. So kann sich der Operateur z.B. nach dem Peeling einer epiretinale Membran vergewissern, ob diese vollständig entfernt wurde oder bei einer DMEK die Position des Transplantats überprüfen.

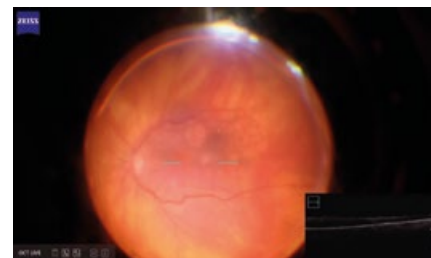

Abbildung 2: Auf dem Display können das funduskopische Bild wie auch das bewegte Bild des intraoperativen Echtzeit-OCT gleichzeitig dargestellt werden.



**Fazit**

Wir haben das Arveo 800 als echte Weiterentwicklung und hervorragendes digitales Operationsmikroskop kennengelernt, das mit seiner Abbildungsqualität und der Integration des intraoperativen

OCT neue Maßstäbe setzt, gleichzeitig aber durch die Möglichkeit des Umschaltens auf Okulare jederzeit den Weg zurück zur konventionellen Operationsmikroskopie offenhält. Wer sich mit den Möglichkeiten der digitalen 3D-Chirurgie

und der intraoperativen Echtzeit-OCT intensiv auseinandersetzt, wird erahnen, welches Potential in der Kombination dieser beiden zukunftsorientierten Techniken liegt.

*Lars-Olof Hattenbach, Ludwigshafen*

**Pentacam AXL Wave: Eine für Alles**



Gerd U. Auffarth

Die neue Pentacam AXL Wave (Oculus) besitzt eine rotierende Scheimpflugkamera zur Darstellung des Vorderabschnitts des menschlichen Auges, ein Placidosystem für die korneale Topografie sowie einen optischen Biometer

basierend auf PCI-Technik zur Achslängenmessung. Damit ist die Pentacam AXL Wave auch für die Berechnung von Intraokularlinsen (IOL) geeignet und verfügt darüber hinaus zusätzlich noch über einen Hartmann/Shack Wellenfrontsensor, um die Abbildungsfehler des gesamten Auges und die objektive Refraktion zu bestimmen. Durch die Möglichkeit, Retroilluminationen aufzunehmen, kann auch der postoperative Sitz von (torischen) IOL beurteilt werden.

In der Universitätsaugenklinik Heidelberg nutzen wir die Pentacam seit 2006. Im laufenden Klinikbetrieb liegt für uns ein wesentlicher Schlüssel in der Präzision der Messtechnik, der Bündelung von klinisch relevanten Informationen mit möglichst wenig Einzelmessungen und verschiedenen Geräten, der Benutzerfreundlichkeit und der Übersichtlichkeit der Mess- und Auswertungssoftware, basierend auf wissenschaftlichen Grundlagen (Abbildung 1). In der refraktiven Hornhautchirurgie ist die Pentacam die erste Wahl, um die Eigenschaften der Hornhaut schnell zu vermessen und umfassend zu bewerten. Für alle Excimerlaser-gestützten Eingriffe ist die Früherkennung von krankhaften Hornhautveränderungen ein, wenn nicht das Schlüsselkriterium. Das „Belin/Ambrosio Enhanced Ectasia Display“ und das „ABCD-Keratokonus Staging-System“ wurden implementiert. Neben der Horn-

hautvorderfläche (A=anterior) werden die Hornhaurückfläche (B=back), die dünnste Stelle der Hornhaut (C=corneal thickness) und der Visus (D=distance corrected visual accuity) unabhängig voneinander bewertet.

Weitere Behandlungsmöglichkeiten zur refraktiven Visuskorrektur bieten phake IOL. Wichtige diagnostische Parameter sind neben der Refraktion des Patienten die zentrale und periphere Vorderkammertiefe, die Hornhautdicke und der Kammerwinkel. Die Pentacam bietet eine softwaregestützte Planung für irisgestützte phake IOL. Hierbei wird die gewählte pIOL in die Vorderkammer projiziert und der Abstand der pIOL zur Hornhaut abhängig vom mittleren Wachstum der kristallinen Linse simuliert.

Für die Kataraktchirurgie ist der klinische Standard die optische Biometrie, die vergleichbare Messwerte wie der IOL-Master liefert. Die Berechnung von monofokalen und multifokalen sowie torischen IOL ist

somit möglich. Interessant wird es bei besonderen Anforderungen des Patienten an die postoperative Sehqualität. Spätestens jetzt kommt die detaillierte Beurteilung des Tränenfilms, oder neudeutsch der „ocular surface diseases“ (OSD), mit dem Keratograph 5M hinzu.

Der nächste Schritt ist die Bewertung der tomografischen und optischen Eigenschaften der Hornhaut, welche den höchsten Einfluss auf die Brechkraft hat (zirka 80%). Ist die Topografie der Hornhaut unauffällig und ist der Astigmatismus – so vorhanden – regelmäßig? Des Weiteren stellt sich die Frage hinsichtlich der Aberrationen höherer Ordnung, also der kornealen Wellenfront. Um die Abbildungsqualität der Hornhaut zu beurteilen, muss die Summe aller Aberrationen ermittelt werden.

Der mesopische und skotopische Pupillendurchmesser als weitere anatomische Größe dürfen hier natürlich nicht unberücksichtigt bleiben, um die Frage zu klären, ob der Patient überhaupt einen Vorteil von der asphärischen IOL hat oder für eine multifokale IOL geeignet ist. Diese Information

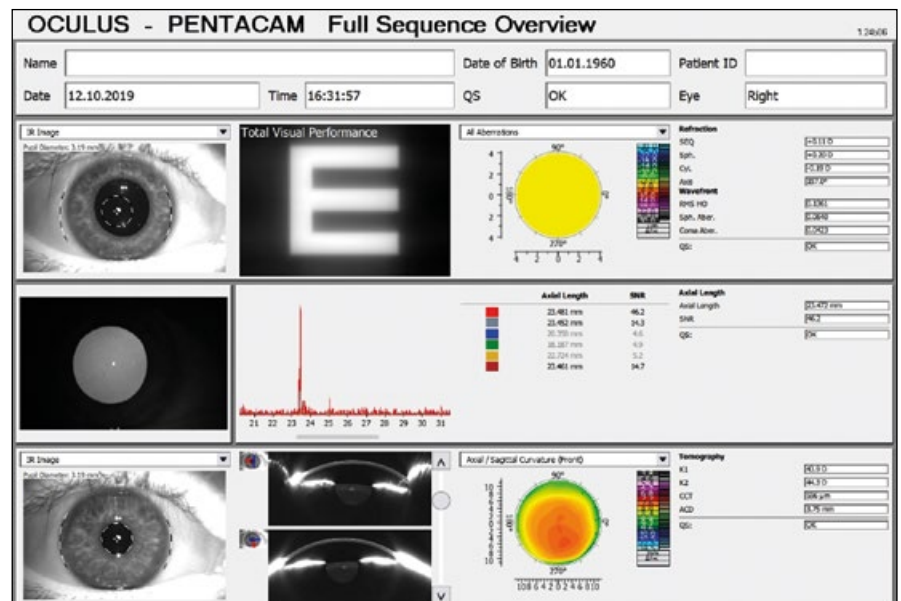


Abbildung 1: Übersicht aller gemessenen Parameter mit der Pentacam AXL Wave (Oculus)

bietet die neuen Pentacam AXL Wave. Die Hornhau rückfläche wurde vor 10 Jahren noch als völlig vernachlässigbar angesehen. Heute ist dies keine Option mehr – sie sollte beachtet werden, insbesondere dann, wenn es um die Berechnung torischer IOL geht. Hierzu stehen die Barrett Toric und der Savini-Kalkulator basierend auf TCRP zur Verfügung.

Die Berechnung der IOL-Brechkraft nach refraktiver Hornhautchirurgie gewinnt immer mehr an Bedeutung. Der IOL-Calculator der Pentacam enthält neben den bekannten „double K“-Formeln individuell für die Pentacam entwickelten „Barrett True-K“- und „Olsen ray-tracing“-Formeln. Damit können bei myopen und hyperopen Patienten die LASIK und PRK sowie die radiale Keratotomie mit guten Ergebnissen versorgt werden. Eine weitere Besonderheit ist die in die Software imple-

mentierte IOL-Datenbank mit rund 500 verschiedenen IOL-Typen – inklusive IOL-Konstanten, Lieferbereich und Optikdesign. Die bekannten IOL-Berechnungsformeln wie HofferQ, Holladay1, SRK/T, Haigis und Barrett Universal 2 sind inklusive IOL-Konstantenoptimierung ebenfalls verfügbar.

Die Pentacam AXL Wave bietet darüber hinaus noch die Wellenfrontmessung, die objektive Refraktion des gesamten Auges und die Retroillumination zur Beurteilung des postoperativen Sitzes der IOL an. Die Wellenfront des gesamten Auges wird mit der Hartman/Shack-Technologie gemessen. Alle wichtigen Parameter werden in einem Display dargestellt und bieten eine schnelle Übersicht über das untersuchte Auge des Patienten (Abbildung 1).

Die Ergebnisse aus Heidelberg zeigen eine nahezu identische Wiederholbarkeit

und Vergleichbarkeit der Pentacam AXL Wave und dem ARK 1s bei phaken und pseudophaken Augen sowie bei Keratokonus. Bei der Bestimmung der sphärischen Aberrationen (Z40) zur Auswahl von asphärischen IOL zeigte die AXL Wave eine bessere Wiederholbarkeit im Vergleich zu anderen Geräten. Für die präoperative Diagnostik, das Patientengespräch und die Operationsplanung für die gesamte Hornhaut- und Kataraktchirurgie bietet die Pentacam AXL Wave alle nötigen Informationen in einem Messablauf. Ein weiterer Vorteil ist die interaktive Verfügbarkeit der Pentacam-Software im lokalen Kliniknetzwerk – somit hat jeder Nutzer interaktiven Zugriff auf die gesamte Software und Arbeitsabläufe lassen sich so effizienter planen.

*Gerd U. Auffarth, Heidelberg*



## DGII-Preisträger 2020

### Wissenschaftspreis

Prof. Dr. med. Friedrich E. Kruse

### Publikationspreis

Dr. med. Valentin Hooijer

### Vortragspreise

- Dr. med. Bogdan Spuru: Biomechanical effect of corneal cross-linking (CXL) in fellow human corneas following SMILE or PRK in an ex vivo model for postoperative ectasia
- Dr. med. Heyeck-Soo Son: Beeinflusst das Nähen einer monofokalen Intraokularlinse an der Aritifcallris deren optische Qualität?
- Dr. med. Simon Ondrejka: Viskokanaloplastik ab interno mit dem Visco 360/OMNI-System: Drei-Jahresergebnisse

- Leoni Britz: Kalzifikation von Intraokularlinsen: Ein innovatives In-vitro Modell
- Dr. med. Thomas Macher: Binokulare Implantation der refraktiven Multifokal-linse Oculentis Mplus 30 mit unilateraler inverser Positionierung des Nahteils
- Christoph Martin Lwowski: Calculation of diffractive extended depth of focus intraocular lenses in patients after myopic laser in situ keratomileusis
- Daniela E. Emmerich: Evaluierung der Positionsstabilität einer kapsulotomiefixierten Intraokularlinse nach Femtosekundenlaser-assistierter Kapseleröffnung
- Dr. med. Valentin Hooijer: Individualisierung des Transplantatdurchmessers bei der DMEK
- Dr. med. Kleopatra Varna-Tigka: Evaluation einer Software zur Nachrotation einer torischen IOL
- Jan Weindler: Prospektive klinische Studie mit einer neuen monofokalen Intraokularlinse mit erweiterter Tiefenschärfe
- Dr. med. Jobst Isbary: Vortrag über die weltweiten GRVD-Aktivitäten

## Mitglied in der DGII werden



Die DGII hat im Vergleich zu anderen Berufsverbänden mit nur

135 Euro (bei Lastschrift 120 Euro) im Jahr den niedrigsten Mitgliedsbeitrag. Sie erhalten zusätzlich den Kongressband der DGII.

## Mitglied in der DGII und ESCRS werden



Es besteht die Möglichkeit einer zusätzlichen 3-jährigen Mitgliedschaft in der ESCRS. Sie erhalten u. a. den Kongressband der DGII und das „Journal of Cataract and Refractive Surgery“. Der Mitgliedsbeitrag

beträgt derzeit 195 Euro (95 Euro DGII + 100 Euro ESCRS). Bei Teilnahme am Lastschriftverfahren: 180 Euro.

Die DGII dankt folgenden Firmen für die freundliche Unterstützung dieser Ausgabe der „DGII aktuell“:

