


Vivantes

Kataraktoperation kombiniert mit intravitrealen VEGF-Inhibitoren zur Behandlung der exsudativen Makulopathie

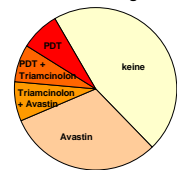
S. Billwitz, C. Wirbelauer, H. Häberle, D.T. Pham
 Klinik für Augenheilkunde, Vivantes Klinikum Neukölln, Berlin
 Direktor: Prof. Dr. D. T. Pham

Exsudative altersabhängige Makuladegeneration



n = 13

Vorbehandlungen

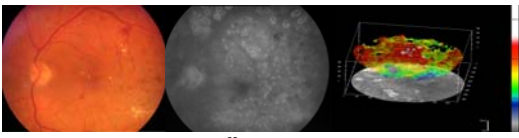


240 s

Vivantes

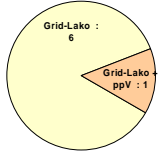
Diabetische Makulopathie

diffuses diabetisches Makulaödem bei NPDR



36 s HRT-Retina Modul

• Vorbehandlungen: Z.n. Grid-Lako (n=7), Z.n. ppV (n=1)



Arevalo JF. Ophthalmology. 2007
 Soliman W. Acta Ophthalmol Scand. 2007
 Haritoglou C. Retina 2006


Vivantes

Patienten und Methoden

- n = 20 (13 AMD, 7 DMÖ), Alter: Ø 77 ± 7 Jahre
- klinisch signifikante Katarakt
- Fluoreszenzangiographie
- Follow-up: 16 ± 10 Wochen

OP-Technik

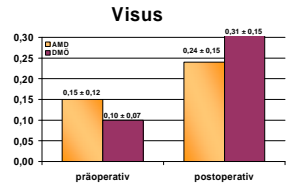
1. Phako/HKL
2. Intravitreale Injektion von 0,3 mg Lucentis (Ranibizumab®) bzw. 1,25 mg Avastin (Bevacizumab®)



Vivantes

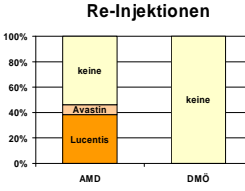
Klinische Ergebnisse (1)

Visus



AMD: p=0,033
DMÖ: p=0,018

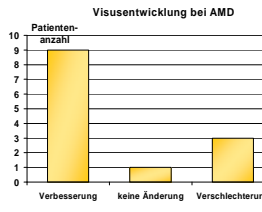
Re-Injektionen



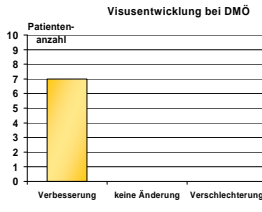
Vivantes

Klinische Ergebnisse (2)

Visusentwicklung bei AMD



Visusentwicklung bei DMÖ



Vivantes

Zusammenfassung

- Vorteile der Kombination von Phako/HKL und Anti-VEGF:
 - besserer Einblick für Diagnostik und Verlauf
 - keine zusätzliche Belastung für Patienten
 - bessere Visusergebnisse und damit höhere Patientenzufriedenheit
- Reinjektionen bei AMD (50%) erforderlich
- bei persistierendem DMÖ nach Laserkoagulation
Kombinationstherapie sinnvoll (Rebound-Effekt?)

Vivantes

Vielen Dank für Ihre Aufmerksamkeit



Vivantes