



University Hospital Heidelberg

International
Vision Correction
Research Centre



E-Mail: maria.sanchez@med.uni-heidelberg.de
Web: www.lasik-hd.de

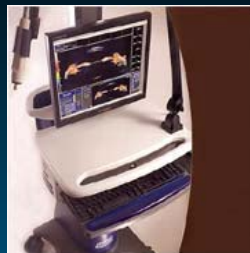
Neuartiges UBM zur Evaluierung komplizierter Vorderabschnittsbefunde

M. J. Sanchez, G. U. Auffarth

Univ.-Augenklinik Heidelberg, INF 400, 69120 Heidelberg,
Ärztl. Direktor: Prof. Dr. med. H.E. Völcker

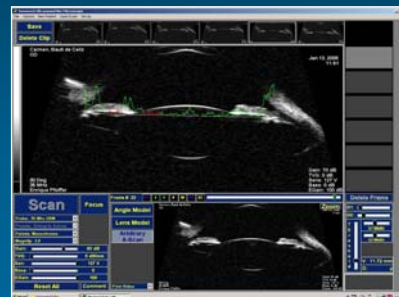


Vumax II (Sonomed)



VuMAX™II -UBM 35/50 von SONOMED
hochfrequentes, PC-gestütztes
Ultraschall-Biomikroskopiesystem für den
ophthalmologischen Einsatz im
Augenvorder- (35, 50 MHz) und
Hinterabschnitt
(10, 20 MHz)

Module:
Sulcus to Sulcus
Angle details
High Resolution
Movie Motion



Maria J. Sanchez



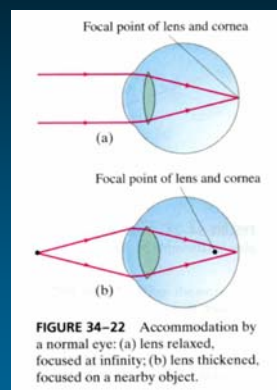


Linse und IOLs

Maria J. Sanchez



Akkommodation

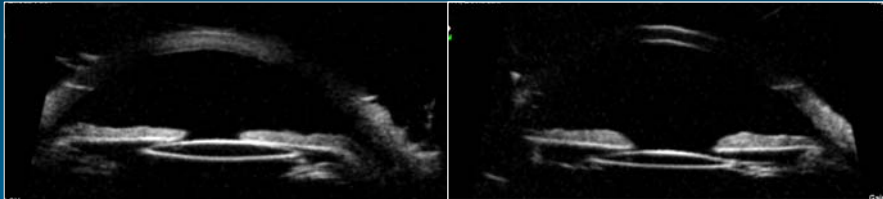
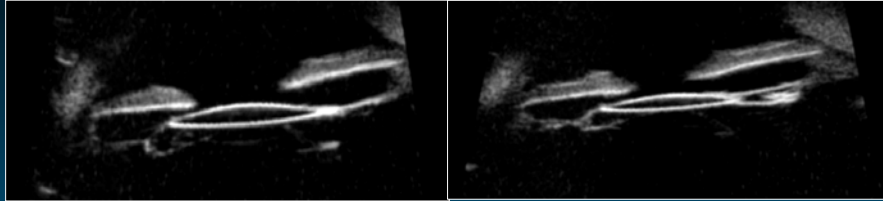


Maria J. Sanchez





Akkomodative IOLs

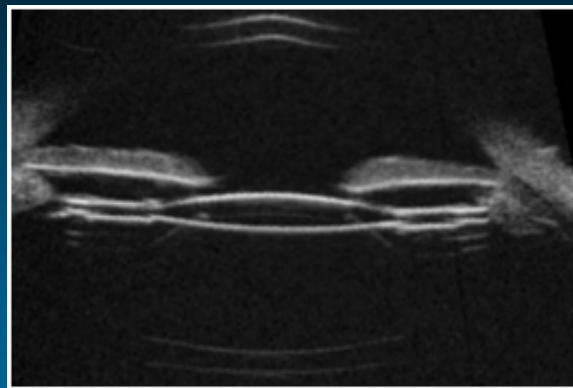


Die Bewegung der IOL kann dargestellt werden, Nah- und Fernfixation. Der Abstand zwischen IOL und Iris kann gemessen werden.

Maria J. Sanchez



Akkomodative IOLs

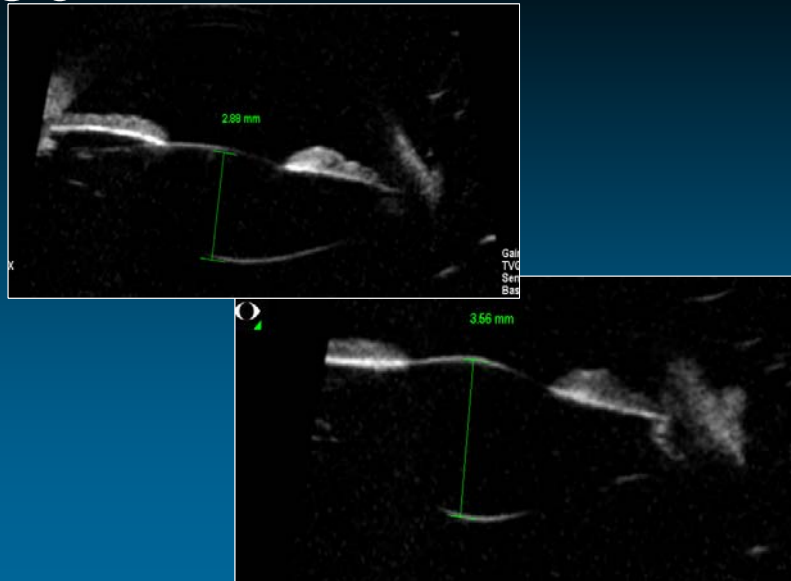


Quelle: <http://www.sonomedinc.com>

Maria J. Sanchez



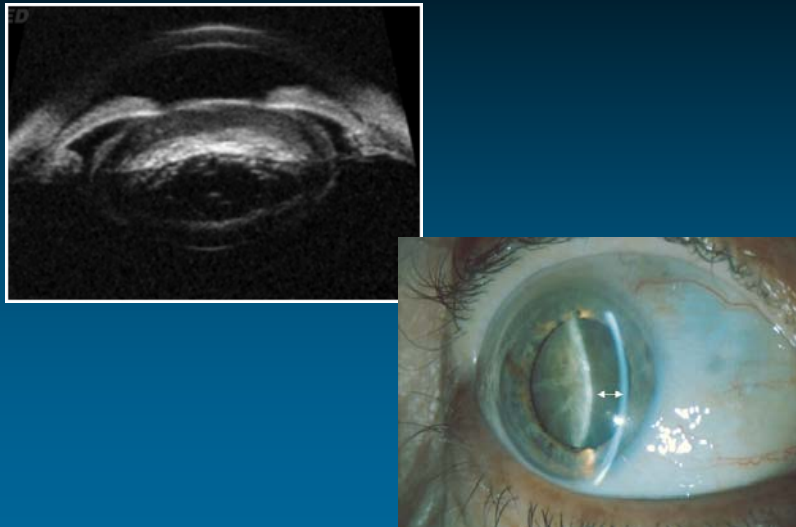
Junge Linse und natürliche Akkommodation



Maria J. Sanchez



Cataracta matura

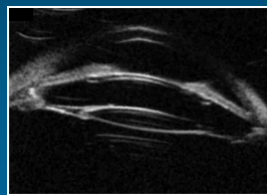
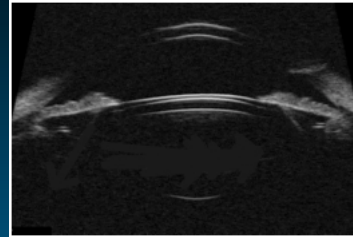
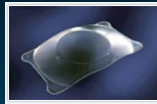
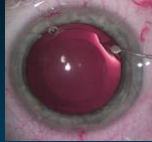

Maria J. Sanchez





Spezielle IOLs



Maria J. Sanchez



Iris Pathologie

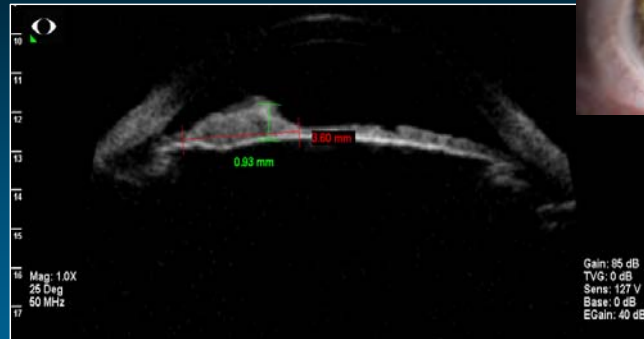
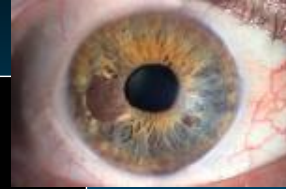Maria J. Sanchez





Gutartige Iris-Pathologie

Iris Nävus

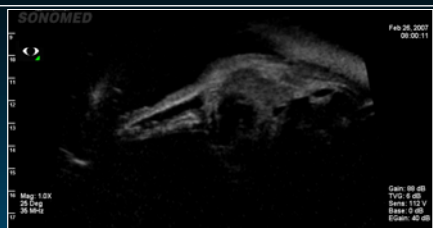
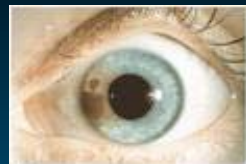

Iris Nävus, Ziliarkörper nicht betroffen

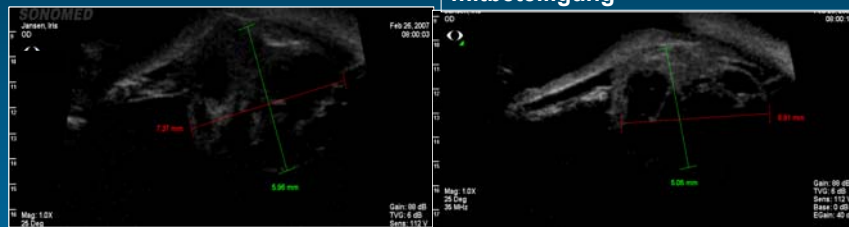Maria J. Sanchez



Iris Melanom



Iris Melanom mit Ziliarkörper mitbeteiligung

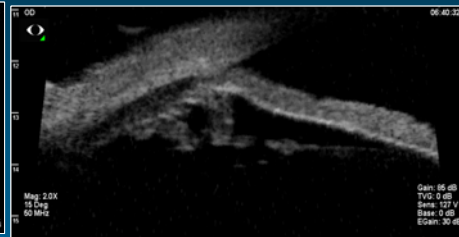
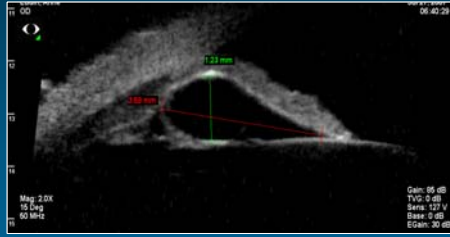
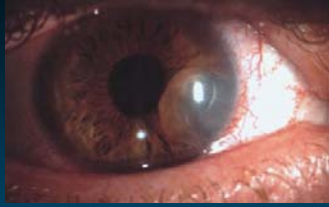

Maria J. Sanchez





Iris Zyste



Iris Zyste mit doppeltem Lumen.
Transversale und Longitudinale Messungen sind möglich,
Prä- und post- OP Evaluierung

Maria J. Sanchez



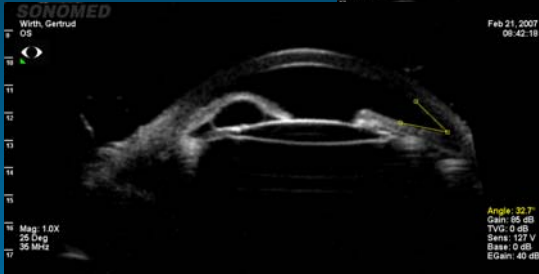
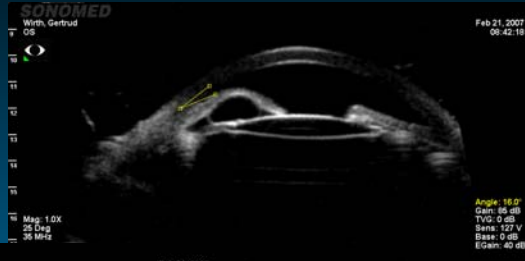
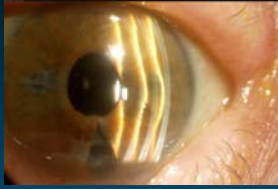Glaukom

- Evaluierung und Behandlung von Glaukoma Patienten
- Diagnostisches Tool: Das UBM hat den Vorteil im Vergleich zu anderen vorderer Augenabschnitt Geräten, daß die Strukturen hinter der Iris gezeigt werden können. (Ziliarkörper, Schlemmscher Kanal, Ora Serrata)
- Dynamische Untersuchungen: Therapie

Maria J. Sanchez



Winkelblock-Glaukom

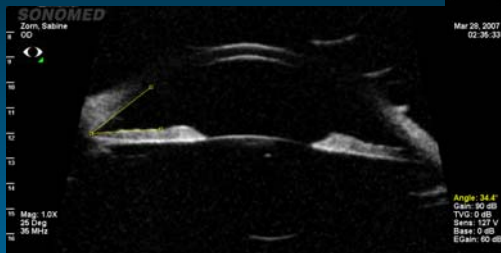
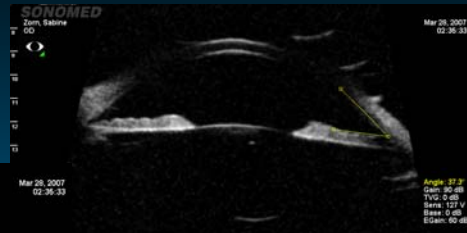


Maria J. Sanchez



Kammerwinkel Messungen

Iris inversus

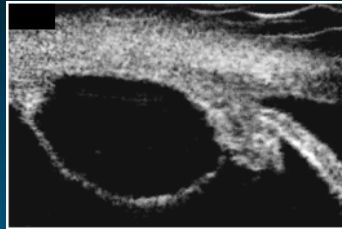


Maria J. Sanchez

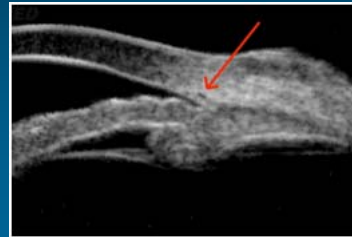



Ziliarkörper Zyst



Post traumatisches Schlemmsche Kanal



Maria J. Sanchez



Web: www.lasik-hd.de

Prof. Dr. med. G. U. Auffarth
Dipl. Ing. (FH) A. Ehmer
PD Dr. med. M. P. Holzer
I. J. Limberger, MD
F. Naqadan, MD
S. Hara, MD
H. Jin, MD
Dr. med. T. M. Rabsilber
Dr. med. M. J. Sanchez
Dr. med. I. Schmack



Certified for
DIN EN ISO
9001:2000

International
Vision Correction
Research Centre

STW
STEINBEIS

Maria J. Sanchez

